Aus dem Zahnärztlichen Institut der Universität Berlin. Abteilung für konservierende Zahnheilkunde. Leiter: Professor Dr. Dieck.

Störungen der zweiten Dentition im Bereiche des Zwischenkiefers durch überzählige Zähne (Odontoide)

INAUGURAL-DISSERTATION
zur Erlangung
der zahnärztlichen Doktorwürde
der Medizinischen Fakultät
an der
Friedrich-Wilhelms-Universität
zu Berlin

vorgelegt von
Dr. phil. Georg Schweitzer
Oberarzt am Zahnärztl. Institut der Universität Berlin
aus Bielefeld

Tag der Promotion: 19. September 1932

Gedruckt mit Genehmigung
der
Medizinischen Fakultät der Universität Berlin

Dekan: Professor Dr. v. Bergmann

Referent: Professor Dr. Dieck

Daß obere Frontzähne der zweiten Dentition nicht in der Mundhöhle erscheinen, obwohl ihr Durchbruch dem Lebensalter nach längst hätte erfolgen müssen, ist ein nicht selten zu erhebender Befund. Die mannigfachen Gründe, welche hierfür in Betracht kommen, haben für die einzelnen Zahnarten eine sehr unterschiedliche Bedeutung. Was zunächst die — fast stets angelegten und voll entwickelten — Canini anlangt, so sind die Ursachen für ihre häufige Retention, im wesentlichen Raummangel und innere Störungen der Kieferentwicklung, zu bekannt, als daß sie noch näherer Erläuterung bedürften. Handelt es sich dagegen um seitliche Schneidezähne, so prävaliert das ätiologische Moment der Nichtanlage. Wenn diese Zähne im Munde fehlen, so ist a priori die Annahme gerechtfertigt, daß sie nicht angelegt, besser gesagt, daß ursprünglich vorhanden gewesene Keime nicht zur Entwicklung gelangt sind. Hier liegt nach herrschender Ansicht eine Rückbildungserscheinung vor. Der laterale obere Incisivus steht auf dem Aussterbeetat. Äußerlich schon manifestiert sich dieser Zustand meist durch eine gewisse Lückenstellung der Frontzähne, hervorgerufen dadurch, daß die Canini mehr oder weniger an die etwas auseinander gewichenen Mittelzähne unter gleichmäßiger Raumverteilung heranrücken. Anders steht es mit den mittleren Schneidezähnen. Hier scheidet eine Nichtanlage als Ursache des Nichterscheinens aus. „Ein Fehlen des medialen oberen Inzisivus als Äußerung eines Reduktionsvorgangs oder als eine Erscheinung, die man noch zur normalen Variabilität rechnen darf, kommt nicht vor" (Bolk[1]). Auch eine Retention aus den für den Caninus zumeist zutreffenden Gründen ist bei diesem Zahn äußerst selten. Eher dürfte sie ausnahmsweise entwicklungspathologisch bedingt sein, indem durch äußere Einwirkung, z. B. ein Trauma der Milchzähne, der in der

[1]) Bolk, L.: Die überzähligen oberen Incisivi des Menschen. D. Mschr. f. Zahnhlk. **35**, 185 (1917).

Verkalkung begriffene bleibende Zahnkeim eine gewaltsame Knickung (Dilazeration) oder Ortsveränderung (Dislokation) erfährt. Allgemeine und spezielle pathologische Ursachen, wie akute und chronische Entzündungen der Kiefer (Osteomyelitis, Peri- und Panostitis), konstitutionelle Erkrankungen (Rachitis, Spasmophilie, Lues congenita, Skrofulose) sowie Geschwülste können selbstverständlich bei allen Zähnen nicht allein Follikeldestruktion und Entwicklungshemmungen, sondern in deren Folge auch Durchbruchsbehinderungen zur Folge haben. Daß Milchzähne durch Fall oder Schlag in frühester Jugend in den Kiefer getrieben werden, wodurch mechanisch eine Schädigung der in der Tiefe liegenden, größtenteils noch weichen bleibenden Zahnanlage erfolgt, wird verschiedentlich berichtet. Unter besonders ungünstigen Umständen kann es in derartigen Fällen zur Sprengung oder völligen Zerstörung einer bleibenden Keimanlage mit ihren später zu erörternden Folgen kommen. Solche traumatischen Insulte sind aber ihrer Seltenheit wegen ätiologisch von nur untergeordneter Bedeutung. Weit häufiger wird uns eine ganz andere Ursache für das Ausbleiben der mittleren, seltener auch der seitlichen Schneidezähne des Oberkiefers enthüllt, und zwar durch die Röntgenaufnahme, soweit nicht die genaue Inspektion bereits einen Anhalt bietet. Dem an sich normal entwickelten bleibenden Zahn wird der Durchbruchsweg verlegt, und zwar durch überzählige Zähne, die häufig selbst im Kiefer oder unter dem Zahnfleisch verborgen liegen.

Es scheint mir eine nicht undankbare Aufgabe, die aus derartigen Anomalien sich ergebenden Zustandsbilder mit ihren therapeutischen Konsequenzen an Hand einiger besonders instruktiver Beobachtungen zu erläutern.

Vorher soll in großen Zügen ein Blick auf die Morphologie, die formale und kausale Genese der in Rede stehenden überzähligen Zähne des Zwischenkiefers sowie einige Zusammenhänge mit anderen pathologischen Erscheinungen geworfen werden.

Morphologie.

Der Begriff „überzählige Zähne" ist morphologisch und genetisch durchaus nicht etwa eindeutig und scharf umgrenzt. Von vornherein soll bei seiner Festlegung für unsere Betrachtung abgesehen werden von Aberrationen überzähliger Keime in die Umgebung der Mundhöhle, Wange, aufsteigenden Kieferast, Ohrläppchen, Kieferhöhle, Orbitalgegend usw., über welche die Literatur verschiedentliche Mitteilungen enthält. Eine derartige Heterotopie, Entwicklung am fremden Orte, kann sowohl normal vorhandene wie überzählige Zähne betreffen. Im ersteren Falle persistiert an der normalen Stelle im Kiefer der zugehörige Milchzahn. Als überzählige Zähne sollen ferner nicht bezeichnet werden: zahnartige Bildungen infolge ektodermaler Einschlüsse in teratoiden Tumoren, wie sie sich an den embryonalen Medianspalten des Körpers außerhalb der Mundhöhle, z. B. in der Hypophysen-, Unterzungen-, Mediastinal-, Sakral- und Skrotalgegend gelegentlich finden. Das gleiche gilt für die häufige Entwicklung von zahlreichen Zahngebilden in den Dermoidzysten der Ovarien. Auch diese sollen als selbstverständlich nicht hierher gehörig aus der Erörterung herausbleiben.

Wenn wir uns somit auf diejenigen überzähligen Zähne beschränken, die im Alveolarfortsatz auftreten, so liegt zu ihrer begrifflichen Umschreibung die folgende brauchbare und erschöpfende Definition Mayrhofers[1]) vor: „Wenn in einem Kiefer bzw. von einer Zahngattung eine Anzahl von

[1]) Mayrhofer, B.: Lehrbuch der Zahnkrankheiten, S. 87 (1912).

Zähnen zur Ausbildung gelangt, die größer ist, als den Zahngruppen einzeln oder zusammengenommen normalerweise zukommt, so bezeichnet man diesen Vorgang als Überzahl." Hiernach würden alle über die normale Zahl entwickelten Zahngebilde des Kiefers als „überzählige Zähne" zu bezeichnen sein. Rein morphologisch trennt nun die Nomenklatur von Busch[1]) bei diesen Zähnen drei hauptsächlich durch ihre Kronenform unterschiedene Gruppen:

1. Zapfenzähne,
2. Höcker- und Dütenzähne,
3. Zähne von typischem Bau, sogenannte Supplementärzähne.

Zwischen den Gruppen kommen selbstverständlich Übergangsformen vor. Mit Recht weist Mayrhofer auf die Ungleichwertigkeit der drei Gruppen hin und schlägt nach dem Vorgange von Wedl[2]) die vereinfachte und gleichwertige Einteilung in zwei Gruppen nach atypischen (Gruppe 1 und 2) und typischen Formen (Gruppe 3) vor.

Atypische Formen kennen wir auch bei den Zähnen der normalen Dentition. Man denke an die häufig beobachtete Verkümmerung der seitlichen Schneide- und der Weisheitszähne, deren Kronen eine Reduktion bis zur Kegelform aufweisen können. Es ist aber zu bedenken, daß bei diesen Zähnen trotz aller derartiger Abweichungen vom normalen Kronentyp bestimmte Merkmale, wie z. B. beim lateralen Schneidezahn die seitliche Abplattung der Wurzel, stets zu finden sind, die als typisch für die betr. Zahngruppe zu gelten haben.

Solche typischen Merkmale fehlen bei den überzähligen Zähnen der ersten Gruppe (Zapfen-, Höcker- und Dütenzähne). Diese gehören der Form nach keiner der normalen Zahngattungen des Menschen an und besitzen ferner auch keinen Zahnwechsel wie die normalen Zähne. Hieraus entnehmen Herbst-Apffelstaedt[3]) die Berechtigung, von einem zwar extremen, aber m. E. durchaus nicht abzulehnenden Standpunkte aus solche Gebilde nur als zahnähnliche anzusehen und als Odontoide zu bezeichnen, obwohl sie in ihrem histologischen Aufbau von typischen Zähnen nicht wesentlich abweichen. — Derartige Odontoide treten, wie die eben genannten Autoren ausführen, fast ausschließlich in der Mitte und an den Fetalspalten des Kiefers auf, d. h. sie entwickeln sich entsprechend der fissuralen Medianlinie des Körpers (Virchow). „Sie gehören also insofern mit den (oben erwähnten, D. V.) Dermoiden, den Ovarialzysten, den Epignathis usw. einer sozusagen gleichgeordneten Gesetzmäßigkeit an." Unter Odontoiden hat man also überzählige Zähne von atypischer Kronen- und Wurzelform im Bereiche des Zwischenkiefers zu verstehen. Wegen ihrer Lokalisation in der Nähe der fetalen Spalten, und zwar an der Sutura palatina bzw. interincisiva und den Suturae incisivae, in welch letztere sich die fissurale Mittellinie im Foramen incisivum teilt, erhielten sie von Herbst-Apffelstaedt die Zusatzbezeichnung fissurale Odontoide. Als solche gehören sie zu den Zahnmißbildungen im weiteren Sinne. Die erwähnten Formengruppen dieser Odontoide werden auch in meinen Fällen in die Erscheinung treten. Eingehende und erschöpfende Einzelbeschreibungen und bildliche Darstellungen

[1]) Busch, Fr.: Die Überzahl und Unterzahl in den Zähnen des menschlichen Gebisses. D. Mschr. f. Zahnhlk., **4**, 447 (1886).

[2]) Wedl, C.: Pathologie d. Zähne, 2. Aufl. Herausgegeben von v. Metnitz und v. Wunschheim I, 119 (1900).

[3]) Herbst, E. und Apffelstaedt, M.: Atlas und Grundriß der Mißbildungen der Kiefer und Zähne. Lehmanns med. Handatlanten, **41**, 240 (1928).

der „Odontoide", im wesentlichen übereinstimmend, finden sich bei den unten unter 1 bis 4 genannten und verschiedenen anderen Autoren.

Nach der eben gegebenen Definition gehören überzählige Zähne in der Prämolar- und Molargegend nicht zu den Odontoiden, wie wir sie im Zwischenkiefer, und zwar nur in diesem, antreffen, obwohl sie ihnen hin und wieder zum Verwechseln ähnlich sehen (Partsch). Es handelt sich dann um verkümmerte typische Zahnformen, besonders der Prämolaren und Weisheitszähne (Para- und Distomolaren, Bolk), wobei der Grad der Verkümmerung für die Formgestaltung maßgebend ist. Der Begrenzung des Themas entsprechend stehen die interessanten Fragen, welche diese Zähne betreffen, hier nicht zur Diskussion.

Formale Genese.

Die Entwicklung der Formen bei den Odontoiden kann von den einfachen, weitaus am häufigsten vorkommenden Zapfenzähnen (Emboli), mit kegelförmiger Krone und drehrunder Wurzel, alle möglichen Stufen durchlaufen über die spargelknospenähnlichen, teils gespaltenen, teils gerunzelten Höcker- und die kompliziert aussehenden Dütenzahnkronen bis zu monströsen Gebilden, bei denen Verschmelzungen von Keimanlagen, Invaginationen und blastomatöse Entartungen (Odontome) die absonderlichsten Kronendifformitäten zu erzeugen imstande sind. Die Abbildung 1 veranschaulicht die Verschiedenheit der

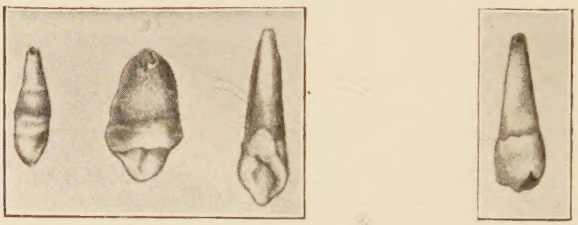

A. Zapfenzähne.

B. Höcker- und Dütenzähne.

Abb. 1 (nach Heider-Wedl).

häufigsten Kronenformen, so daß Einzelbeschreibungen sich erübrigen. Alle differenten Formen mit ihren untrennbaren Übergängen stellen somit nur einen verschiedenen Entwicklungsgrad der überzähligen Keimanlage dar. Das Ergebnis hängt jeweils ab von der Menge des vorhandenen Aufbaumaterials,

[1]) Adloff, P.: Anomalien der Zähne; in Scheff, Jul. Hdb. d. Zahnhlk., I, 700 (1922).

[2]) Heider, M. und Wedl, C.: Atlas zur Pathologie der Zähne, 2. Aufl. (1893). Tafel I m. Text.

[3]) Peckert, H.: in Schwalbe, G.: Morphologie der Mißbildungen der Menschen und Tiere, III (1911) und Kantorowicz: Hdwb. d. gesamten Zahnhlk., I, 144 (1929).

[4]) Bolk, Busch, Herbst-Apffelstaedt, Mayrhofer, Wedl a. a. O.

der Entwicklungsenergie und daneben etwaigen äußeren Störungsmomenten. Besteht Materialmangel, so können, wie Adloff meint, keine typischen Zähne entstehen, sondern eben nur Kegel- oder Höckerformen.

Hiermit würde allerdings das Auftreten exzessiver Bildungen, mit ihrem großen Materialverbrauch, wie sie z. B. Abbildung 2 zeigt, in gewissem Widerspruch stehen. Doch muß hier vielleicht Materialvermehrung auf Grund entzündungspathologisch gesteigerter Produktionsenergie angenommen werden.

Materialmangel und Sinken der bildnerisch wirksamen Kraft können andererseits auch dazu führen, daß sich nur kleine und kleinste Zähnchen

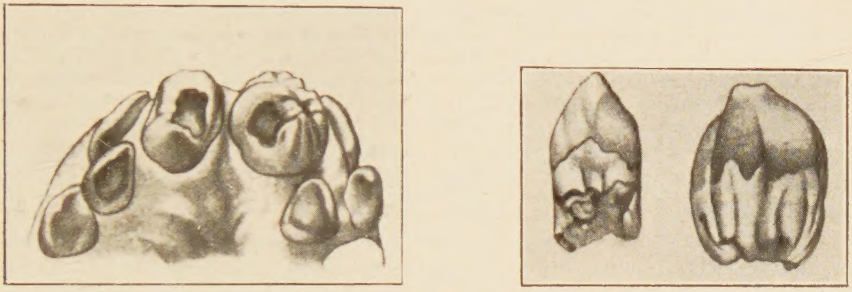

Abb. 2 (nach Heider-Wedl).
Monströse Bildungen von Dütenzähnen.

mit häufig geringer Schmelzbedeckung, sogenannte Zwergzähnchen, bilden oder sogar nur winzig kleine, makroskopisch häufig überhaupt nicht sichtbare und bei Lebenden daher selten aufgefundene schmelzlose Zahnrudimente, wie sie u. a. Scheff[1]) beschrieben hat.

Manche Autoren fassen nun die Kegelform des Zapfenzahnes als Rückschlag in eine homodonte Urform des jetzt heterodonten menschlichen Gebisses (Reptilienzähne) auf. Adloff u. a. lehnen diese Auffassung rundweg als jeder Begründung entbehrend ab. Nur bei den eben erwähnten schmelzlosen Zahnrudimenten, die sich sowohl in der Prämolar- als in der Incisivusgegend finden (Zuckerkandl)[2]), nehmen die neuesten Forschungen mit Bestimmtheit eine Reduktionserscheinung an (Römer)[3]). Daß im Gegensatz hierzu ähnliche Bildungen auch als Überproduktion der Zahnleiste gelegentlich gedeutet werden können, geht aus den vielfachen Beobachtungen über Auffindung von Hunderten rudimentärer Zähnchen in zahntragenden Zysten, insbesondere der Backenzahngegend, hervor.

Kausale Genese.

Was die Anschauungen über die Entstehung der überzähligen Zähne anlangt, so mag zuerst die phylogenetische Theorie erwähnt werden, die, wie oben bereits erörtert, für die formale Genese im wesentlichen abgelehnt wird. Hinsichtlich der Zahl der Zähne geht diese Theorie in ihrer Begründung aus von der ursprünglichen allgemeinen Zahnformel der plazentalen Säugetiere, $\frac{3\ 1\ 4\ 3}{3\ 1\ 4\ 3} = 44$ (nach Flower), nach welcher in dem uns interessierenden Gebiet jederseits 3 = 6 Schneidezähne vorhanden gewesen sein würden. Das Auftreten

[1]) Scheff, Jul.: Rudimentärzähne, im Hdb. d. Zahnhlk., I, 594 (1922).
[2]) Zuckerkandl, E.: Med. Jahrb. (1885).
[3]) Römer, O.: Pathologie der Zähne, in Henke-Lubarsch: Hdb. d. spez. pathol. Anatomie und Histologie, IV, 2, 136 (1928).

von überzähligen Zähnen würde demnach einen zahlenmäßigen Rückschlag in diese reichere Bezahnung, ein Wiederaufleben der erloschenen Produktionskraft, bedeuten. Diese Anschauung wird aber durch gewichtige Gründe erschüttert, von denen an erster Stelle die relativ große Seltenheit des Auftretens überzähliger Prämolaren (vgl. die Zahnformel) genannt sein möge. Atavistische Tendenzen müßten zu häufigeren Rückschlägen auf die Zahl von 4 Prämolaren führen.

Allerdings ist doch, wenn auch als große Rarität, das Auftreten von vier Prämolaren beobachtet worden. So verfügt Dieck[1]) in seiner Sammlung über einen Abdruck vom Unterkiefer eines 20jährigen Mannes, der jederseits vier Prämolaren aufweist. Auch berichtet Peckert von einer gleichen eigenen Beobachtung (Diss. Emmy Baltz, Tübingen, 1920). Eine derartige Überzahl wird aber, wie nicht verschwiegen werden darf, von manchen Autoren (z. B. Leche) nicht als Atavismus, sondern im Gegenteil als Ausdruck einer progressiven Tendenz, als ein Neuerwerb, gewertet. — De Jonge-Cohen übermittelte mir die Beschreibung eines Falles von fünf Prämolaren auf einer Unterkieferseite, der ihm von den Kollegen Frund W. Lux (Waldenburg) überlassen worden war. Anat. Anz., **73**, 289 (1932).

Des weiteren wird mit Recht gegen die atavistische Theorie geltend gemacht der Umstand, daß überzählige atypische Zähne im Oberkieferfrontzahngebiet relativ häufig, in der gleichen Region des Unterkiefers dagegen so gut wie gar nicht vorkommen, was sich mit dieser Theorie nicht in Einklang bringen läßt. Ferner wird noch von den Gegnern der Theorie betont, daß überzählige Zähne mehr im bleibenden als in dem der Entwicklung nach älteren Milchgebiß vorkommen. Diese Auffassung scheint mir allerdings auf einer Unklarheit zu beruhen. In Übereinstimmung mit der Ansicht von Herbst-Apffelstaedt wäre darauf hinzuweisen, daß überzählige Zähne zwar meist nicht vor dem 5. Lebensjahre, also in der Zeit zwischen den beiden Dentitionen, durchbrechen, falls sie überhaupt zum Vorschein kommen, daß sie aber ihrem Entwicklungszeitpunkt nach wohl keiner der beiden Dentitionen zugerechnet werden können, mithin weder zum Milch- noch zum Dauergebiß gehören. Auch die Tatsache, die mir Anlaß zu dieser Arbeit gegeben hat, daß die überzähligen Zähne so häufig den Dauerzähnen den Weg in die Mundhöhle verlegen, scheint dafür zu sprechen, daß ihre Entwicklung später als die der Milchzähne, aber früher als die der bleibenden vor sich geht. Daß sie ihren Ausgang von der primären Zahnanlage nehmen, wird auch von Busch (l. c.) betont. Ritter, der ebenfalls die Frage der Dentitions-Zugehörigkeit der Zapfenzähne geprüft hat, kommt zu dem Schlusse, daß für die Herkunft dieser Zähne wahrscheinlich sowohl die primäre als die Ersatzzahnleiste in Betracht kommen kann. (D.Z.W., **34**, 487 [1931]).

Schließlich sei auch noch das wohl erwiesene Vorkommen überzähliger Eckzähne erwähnt, für die nach der Zahnformel ein Atavismus nicht in Frage kommt, so daß diese Theorie auch hierdurch einen starken Stoß erleidet. Wiewohl auch die Eckzahnfrage von einigen Autoren, z. B. Wallisch[2]), im Sinne einer Stützung der atavistischen Theorie verwertet wird, so hat man, alles in allem, doch den Eindruck, daß die letztere, sowohl was das Argument der Zahl als das der Form anlangt, nicht auf sehr festen Füßen steht, zum mindesten aber eine erhebliche Zahl angreifbarer Stellen bietet. Eine gewisse Ausnahmestellung scheint — trotz Busch (l. c. 1886, S. 456) — lediglich dem Bolkschen „Mesiodens" zuzukommen, über den noch später zu sprechen sein wird. Die Paläontologie lehnt neuerdings den Atavismus vollständig ab.

[1]) Dieck, Wilh.: Über anatomische und physiologische Besonderheiten der unteren Prämolaren. D. Zahnhlk., H. 74, S. 15/16 (1929).

[2]) Wallisch, W.: Überzählige Zähne und ihre Beziehung zur atavistischen Theorie. D. Mschr. f. Zahnhlk., **15**, 160 (1897).

Die sonstigen Anschauungen über die Genese überzähliger Zähne — auf die phantastischen, von der modernen Wissenschaft längst überholten Hypothesen Fauchards[1]) (1733), Pfaffs[2]) (1750) und Leidenfrosts[3]) (1797) einzugehen, erübrigt sich — leiten sich, statt von phylogenetischen, von odontogenetischen Gesichtspunkten ab. In dieser Hinsicht gibt eine beachtenswerte Grundlage die Hyperdentitionstheorie von Kollmann[4]) (1869). Dieser Autor, der sich mit der Entwicklung und der Histologie der Zähne sehr eingehend befaßt hat, stellt als Ergebnis seiner Forschungen in den Mittelpunkt seiner Theorie folgende Beobachtung:

Die Anlage für den Ersatzzahn sproßt bekanntlich stets aus dem „Verbindungsstrang", jenem Rest der primären Zahnanlage, der sich von der Spitze des Milchzahnes bis zum Mundhöhlenepithel in die Höhe zieht. Er bildet einen Schlauch mit einer Anhäufung von rundlichen Zellen, umgeben von Zylinderzellen. Kollmann stellte nun fest, daß aus diesem Verbindungsstrang an Stelle der einen bruchsackartigen Wandvorwölbung, die als Anlage des Ersatzzahnkeimes etwa im vierten Monat auftritt, häufig an mehreren Stellen entsprechende „Bruchsäcke" vorgetrieben werden und dadurch mehrere kolbige Seitenäste als Keimanlagen für überzählige Zähne entstehen. Diese Schmelzkeimanlagen werden bei ungünstiger Lage nachträglich durch Resorption wieder zugrunde gehen, bei genügendem Entwicklungsraum sich aber auch ungehindert zu neuen, mehr oder weniger vollausgebildeten Zähnen auswachsen können.

Die außerordentlich einleuchtende, embryologisch wohl begründete „Epithelsprossen"-Theorie Kollmanns basiert also auf der Entwicklung akzessorischer Ausläufer der embryonalen Zahnleiste. Andere Forscher, wie Busch (l. c.) und Walkhoff[5]) erblicken in den überzähligen Zähnen eine zufällige Teilung bzw. Absprengung von Keimmaterial, sei es der ektodermalen Schmelzleiste oder des mesodermalen Dentinkeimes, wodurch es dann zur selbständigen Entwicklung des abgesprengten Keimstückes zu Zahngebilden verschiedenen Entwicklungsgrades und damit verschiedener Formen, wie oben erläutert, kommt. Spaltet sich ein Zahnkeim regellos in viele Teile, so resultiert daraus eine multiple Bildung überzähliger Zähne (Fall 8) oder es bildet sich ein odontoplastisches Odontom (Dieck)[6]). — Von weiteren Anhängern der letzterwähnten Spaltungstheorie, die also die überzähligen Zähne lediglich als schizogene Variationen betrachten, seien Bolk (l. c.) und sein Schüler bzw. Mitarbeiter De Jonge-Cohen[7]) genannt, allerdings mit einer bereits erwähnten Einschränkung bezüglich des seitlich unmittelbar neben der Medianlinie sich zeigenden Mesiodens, welcher meistens rudimentäre Form aufweist. Nach ihrer Ansicht liegt hier zweifellos echter Atavismus im Sinne des verlorengegangenen dritten Schneidezahnes vor.

So viel über die formale und kausale Genese. Nach dem gegenwärtigen Stande der Dinge ist eine Überbrückung der gegensätzlichen Anschauungen ebenso wie eine wissenschaftlich fundierte Entscheidung für die eine oder die andere Theorie ausgeschlossen, da sich hier Deduktionen und Hypothesen, nicht aber exakte, lückenlose Forschungsergebnisse gegenüberstehen.

---

[1]) Fauchard, P.: le chirurgien dentiste. Übersetzung von Buddäus (1733).

[2]) Pfaff, Ph.: Abhandlung von den Zähnen des menschlichen Körpers und deren Krankheiten (1750).

[3]) Leidenfrost: Opuscula physiochemica et medica. Vol. II (1797).

[4]) Kollmann: Über Hyperdentition und Dislokation einzelner Zähne. Münch. Sitz-Ber. der Kgl. Akad. (1869) I.

[5]) Walkhoff,O.: Über Bau und Entwicklung einiger Zahnmißbildungen. D. Mschr. f. Zahnhlk., **13** (1895).

[6]) Dieck, W.: in Eulenburgs Realenzyklopädie d. ges. Hlkde. 4. Aufl. Bd. X, 858 (1911).

[7]) De Jonge-Cohen, Th. E.: Mühlreiters Anatomie des menschlichen Gebisses, 5. Aufl., S. 23 (1928).

Pathologische Zusammenhänge.

Schon oben wurde darauf hingewiesen, daß atypische Zapfenzähne sich vorzugsweise im Bereiche des Zwischenkiefers und zwar in der Nähe der interstitiellen Kiefernähte finden, was bereits Busch und neuerdings Herbst-Apffelstaedt Veranlassung gab, sie als fissurale Bildungsabweichungen zu bezeichnen. Amadei[1]) (1881) bringt in seinen Untersuchungen den Nachweis, daß Anomalien der Zahnzahl fast regelmäßig mit Anomalien des Schädels verknüpft sind. Auch Peckert (l. c.) betont das häufige Zusammentreffen von überzähligen Zähnen mit Entwicklungsstörungen des Schädels, wie Hasenscharte usw.

Warnekros[2]) geht einen Schritt weiter und deutet derartige Beziehungen zwischen dem Auftreten überzähliger Zähne und Entwicklungsanomalien in Form von Gaumenspalten dahin, daß solche Spaltbildungen geradezu als Folge der Anlage eines „atavistisch auftretenden" überzähligen Zahnes entstehen. Ein solcher Zahn soll die normale Vereinigung des Intermaxillare mit dem Maxillare verhindern oder im Zwischenkiefer selbst besondere Spaltbildungen erzeugen. Umgekehrt ist Gottardi[3]) der Ansicht, daß die Gaumenfissur als primäre intrauterine Keimschädigung die mechanische, postfetal sich auswirkende Spaltung eines Zahnkeimes hervorrufen kann.

Julia Pastrana.

Die Hypothese von Warnekros widerlegt sich schon dadurch, daß von allen Nachuntersuchern der „atavistisch auftretende überzählige Zahn", welcher nach W. die Ursache der Kieferspaltung sein soll, nur in etwa ein Drittel der beobachteten Fälle von Spaltbildungen im Bereiche des Prämaxillare*) festgestellt wurde. Aus welchen Ursachen heraus und auf welche Weise dieser „überzählige Zahn" in der angegebenen beschränkten Anzahl von Fällen zur Entwicklung kommt, darüber geben insbesondere die eingehenden Untersuchungen von Inouye[4]) (1912) Aufschluß. Hiernach hält sich, kurz gesagt, die laterale Kieferspalte durchaus nicht etwa an die an sich in ihrem Verlauf variablen Suturen, sondern stets an die Grenzen der drei embryonalen Gesichtsfortsätze, in deren Bereich das ausgebildete Prämaxillare des Menschen liegt. Sie durchsetzt also, und zwar häufig, den Zwischenkiefer selbst. Hierbei kann es vorkommen, daß die Keimanlage des lateralen Incisivus mitgespalten wird. Die einzelnen Teile entwickeln sich zu mehr oder weniger verkümmerten selbständigen Zähnen, von denen der lateral von der Spalte gelegene dann der überzählige Zahn nach Warnekros ist. Später hat Peter[5]), Anatom in Greifswald, in außerordentlich

*) Syn.: Zwischenkiefer (Os intermaxillare, prämaxillare, incisivum, Goethei).

[1]) Amadei: Anomalien der Zahl der Zähne und die sie begleitenden Schädelanomalien beim Menschen. Arch. per l'anthropologia e ethnologia, 11 (1881), Ref. Virchows Archiv, **94**, 364 (1883).

[2]) Warnekros, L.: Gaumenspalten (1909), S. 4 ff. und Arch. f. Laryngologie, **21**, H. 1.

[3]) Gottardi, C.: I denti soprannumerari nell'uomo. La Stomatologia, **25**, 6 und 126 (1927), Ref. Misch: Fortschr. IV, 2, 930 (1928).

[4]) Inouye, M.: Der Zwischenkiefer, seine Entstehung und der Verlauf der Hasenscharten-kieferspalte und der schrägen Gesichtsspalte. Anatomische Hefte, **45**, 481 (1912).

[5]) Peter, K.: Die formale Genese der Gesichtsspalten. V. f. Z., **37**, 402 (1921).

klarer Weise die Warnekrossche Hypothese durch Erörterung der formalen und zeitlichen Entwicklungsverhältnisse entkräftet. Näheres über die interessante Frage siehe auch bei v. Lenhossék, Scheff I, 21—27 (1922), mit Abbildung 19. Nach den Befunden und Ausführungen von Inouye und Peter bedeutet die Auffassung von Gottardi (s. o.) nichts Neues.

Des weiteren soll nicht unerwähnt bleiben die gelegentliche Koinzidenz des Auftretens überzähliger Zähne mit ektodermalen Anomalien, wie Hypertrichose. Als Beispiel sei hier genannt die berühmte mexikanische Tänzerin Julia Pastrana, bei welcher neben einer außergewöhnlich starken sekundären Hypertrichose (Haare wie Borsten) eine Hyperodontie festgestellt sein soll.

Die Berichterstattung über diesen Fall ist allerdings nicht einheitlich (Dieck[1]), z. T. ist nur von einer starken Hypertrophie hauptsächlich der epithelialen Anteile des Alveolarfortsatzes mit kraftig gebauten Zähnen, jedoch von normaler Anzahl, die Rede. Wie dem auch sei, so wurde man hier allgemein eine exzessive Entwicklung der epidermoidalen Gebilde auf Grund abnorm gesteigerter Wachstumsenergie annehmen durfen. In andern Fällen aber, in denen eine abnorm starke Universalbehaarung mit Unterzahl der Zähne vergesellschaftet ist, wie z. B. bei den sogenannten Haar- und Lowenmenschen, handelt es sich lediglich um eine pathologische Persistenz und ein exzessives Wachstum der Lanugohaare, also um eine primäre Hypertrichose. Wenn nun manche in einer solchen Überproduktion von Lanugohaar mit Beeintrachtigung der Entwicklung der übrigen Epidermoidgebilde, vor allem der Zähne, eine Bestatigung des alten Naturgesetzes vom Haushalten mit den Baustoffen und dem Ausgleich des Verbrauchs an den verschiedenen Orten der Entwicklung sehen, so darf dieser Anschauung wohl mit gleichem Recht eine andere entgegengehalten werden, die in dem Ausbleiben des Haarwechsels nebst mangelhafter Zahnentwicklung die Folge einer pathologisch verringerten Produktionsenergie im Bereiche der epithelialen Gebilde erblickt.

Daß Überzahl der Zähne nicht selten bei der auf Kretinismus, also einer Dysfunktion der Thyreoidea, beruhenden Idiotie angetroffen wird, berichten Adloff und Römer. Djerassi[2]) erinnert ebenfalls an die bekannte Tatsache eines gewissen Zusammenhanges zwischen endokrinen Drüsen (Thyreoidea-Kranz) und Zahn- bzw. Kieferentwicklung. Der Autor will in fast allen von ihm beobachteten Fällen eine gewisse Korrelation zwischen Körperkonstitution und Hyperdentition festgestellt haben. Adloff betont auch die Vererbungsmöglichkeit von Anomalien und Varietäten im Zahnsystem. Demzufolge stellt sich die Überzahl, wenn nicht mechanische Spaltung während der embryonalen Entwicklung als Ursache in Frage kommt, als eine Keimesvariation dar, die natürlich durch mehrere Generationen vererbt werden und nach Erlöschen der Vererbungskraft wieder verschwinden kann.

Im folgenden sollen nun einige Krankheitsbilder näher geschildert werden, in denen durch Odontoide der oben allgemein beschriebenen Arten der Durchbruch von Zähnen der normalen zweiten Dentition be- bzw. verhindert wurde. Hierbei möchte ich zunächst einer Publikation von Bloch-Jörgensen[3]) gedenken, der über 14 derartige Fälle berichtet und einige von diesen mit klaren und instruktiven Röntgenbildern belegt. Wenn die Fälle dieses Autors nebst zwei von Kadner[4]) veröffentlichten mit meinen eigenen Fällen zusammengerechnet werden, so ergibt sich die Tatsache, daß von 24 einschlägigen Beobachtungen 22 sich auf die Durchbruchsbehinderung mittlerer Incisivi, und

[1]) Dieck, W.: Über ektodermale Anomalien mit besonderer Berücksichtigung des Gebisses und der Vererbungsfrage. Svensk Tandläkaretidskrift, **17**, 141 (1924).

[2]) Djerassi, Jos.: Beitrag zu Kasuistik der überzähligen Zähne. V. f. Z., **41**, 590 (1925).

[3]) Bloch-Jörgensen, K.: Overtallige Taender. Tandlaegebladet, **29**, 389 (1925).

[4]) Kadner, A.: Zahnretention-Kuriositäten. Z. Rdsch., **33**, 519 (1924).

zwar in 17 Fällen je eines, in 5 Fällen je zweier, beziehen, während in nur insgesamt 2 Fällen die lateralen Incisivi betroffen waren. Diese Feststellung scheint sich zwanglos zu erklären, einmal und in erster Linie durch die häufige Lokalisation der überzähligen Gebilde nahe der Medianlinie, dann aber auch wohl durch die geringere Breite der seitlichen Incisivi, die ihnen ein leichteres Vorbeischlüpfen an etwaigen Hindernissen gestattet.

Retinierte Odontoide brauchen nicht immer zu der folgenschweren Störung einer Durchbruchsbehinderung zu führen. Sie werden häufig die normale Einstellung der bleibenden Zähne überhaupt nicht beeinflussen. Wenn aber trotz vorhandenen Platzes durchgebrochene bleibende Zähne um ihre Längsachse gedreht stehen oder ein besonders großes Intervall aufweisen, so kann der diagnostisch Geübte schon hieraus auf das etwaige Vorhandensein retinierter überzähliger Zähne schließen und Diagnose nebst Therapie durch Röntgenaufnahme sicherstellen (Herbst[1]).

Eigene Fälle.

Fall 1. Abb. 3: 7jähriger Knabe: $\underline{1}|$ bereits durchgebrochen, $|\underline{1}$ durch einen unmittelbar neben der Medianlinie stehenden, um etwa 90° gedrehten Zapfenzahn am Durchbruch behindert und lateralwärts abgedrängt.

Abb. 3.

Abb. 4.

Therapie: Extraktion des Zapfenzahnes.

Fall 2. Abb. 4: 6jähriger Knabe, beide medialen Incisivi noch nicht durchgebrochen. In der Medianlinie, anscheinend in der S. interincisiva, ein graziler Zapfenzahn, der zweifellos den Durchbruch von $\underline{1}|\underline{1}$ behindern würde, wenn nicht vorher Extraktion erfolgte.

Die Abbildung zeigt, zusätzlich bemerkt, in interessanter Weise, daß der Zapfenzahn von der gleichen Entwicklungsstörung wie die beiden bleibenden mittleren Incisivi betroffen ist. An allen drei Zähnen sehen wir Hypoplasien, welche beim Zapfenzahn sichtlich weiter zervikalwärts reichen, als bei den Incisivi, ein Zeichen dafür, daß die Verkalkung an diesem Zahn wahrscheinlich ein wenig früher, als an $\underline{1}|\underline{1}$, eingesetzt hat.

Zu vorstehenden Fällen noch eine allgemeine Erläuterung (s. oben S. 9). In beiden Fällen haben wir einen Zapfenzahn vor uns von außerordentlich charakteristischer Form, wie er nach Bolk (l. c.) nur an dieser Stelle vorkommt. Es ist dies der sogenannte „Mesiodens", mit dem der genannte Forscher (l. c. S. 197 ff.) sich besonders eingehend befaßt hat. Der Mesiodens ist der einzige Zahn, dem Bolk, wie oben erwähnt, die Bedeutung eines atavistischen Rückschlaggebildes in Richtung auf den früheren 3. Incisivus ausnahmslos zuerkennt. In unseren Fällen sehen wir seine einfachste und häufigste Form. Ein Kegelzahn mit konischer, in anderen Fällen auch kurzer, relativ dicker Krone, letztere gegen die Wurzel deutlich abgesetzt und gewöhnlich scharf zugespitzt. Daß er auch bilateral auftreten kann, zeigt Abbildung 5.

Hin und wieder findet man eine Inversion dieses Zahnes, wobei die Kronenspitze dicht unter dem Nasenboden steht (Abb. 5a). Eine solche Achsenum-

[1]) Herbst, E.: Fehlgriffe in der Orthodontie. Misch, Fortschr. III, 1, 871 (1927).

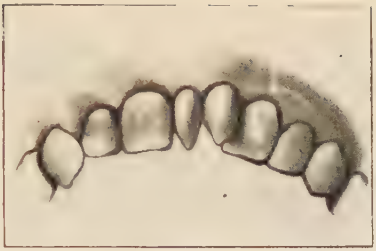

Abb. 5. Mesiodentes (Bolk). (eig. Fall). (nach Heider-Wedl). Zwischenraum zwischen den mittleren Incisivi 8 mm.

Abb. 5a. Inversion.

kehrung soll durch mechanische Momente bedingt sein. Ich hatte selbst Gelegenheit, derartig invertierte Gebilde bei Wurzelspitzenresektionen mit zu entfernen.

Der Mesiodens nimmt niemals die Form eines normalen Incisivus an, im Gegensatz zu den durch Schizogenese entstandenen überzähligen Inzisiven. Er entwickelt sich (nach Bolk) normalerweise hinter dem mittleren Schneidezahn, ist meist implantiert in der unmittelbaren Umgebung des For. incisivum oder füllt dieses Foramen selbst aus. Von dieser Stelle kann der (oder die Zähne) mehr seitlich oder mehr nach vorn sich verlagern und so, wie in Fall 1 und 2, zwischen die normalen Incisivi eindringen. Sekundär kann der Mesiodens auch weiter lateralwärts von der Medianlinie devieren und wird überzählige Zähne anderer Genese vortäuschen, die Bolk[1]) nach seiner bekannten Dimertheorie als selbstständig gewordene Deuteromere eines normalen Incisivuskeimes anspricht.

Abb. 6.

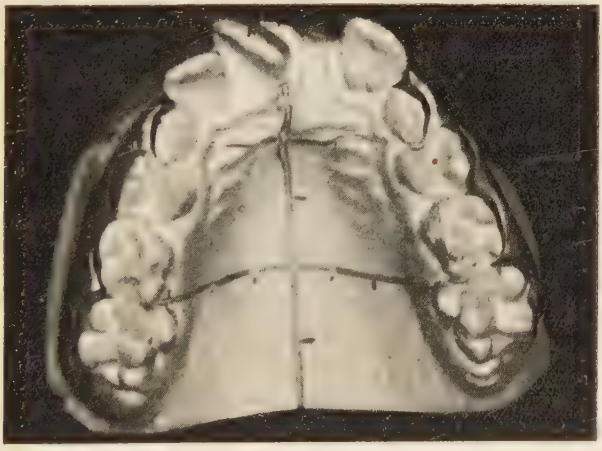

Abb. 7.

Fall 3.*) Abb. 6, 7: Knabe 12½ Jahre. Auch hier handelt es sich um einen mittleren Schneidezahn $\underline{|1}$, dessen Durchbruch schon seit 5 Jahren fällig war. Wie die Röntgenaufnahme zeigt, ist diesem Zahn ein überzähliger Zahn in den

*) Die Fälle 3 und 4 wurden mir von Herrn Prof. P. W. Simon zur Verfügung gestellt, dem ich auch an dieser Stelle hierfür meinen verbindlichsten Dank sagen möchte.

[1]) Vgl. hierzu de Jonge-Cohen in Mühlreiters Anatomie d. Z., 1928, S. 25.

Weg gelagert, von der allgemeinen Form eines Kegelzahnes, jedoch mit schneidenartig abgeplatteter Spitze. Bolk (l. c. S. 204) zeigt in seiner Abbildung 23 an zweiter und dritter Stelle derartige Formen. Die Behandlung, die noch im Gange ist, besteht nach Entfernung des überzähligen Zahnes zunächst in Platzschaffung für $\underline{|1}$ durch Kieferdehnung.

Dieser Fall zeichnet sich ferner, wie Abbildung 7 erkennen läßt, durch abnorm starke Tubercula anomalia Carabelli bei $\underline{6|6}$ aus, die, wenn wir der Ansicht von Bolk[1]) nachfolgen wollen, als atavistische Erscheinung zu deuten sind. Die Höckerchen sollen Manifestationen eines Tritomer 3. aufbauenden Zahnelementes sein, das sich beim Menschen nach langer Reduktion wieder auf progressiver Bahn befindet. Sie streben hiernach also letzten Endes einer Einreihung in die Gruppe der schizogenen Odontoide zu. Daß Adloff anderer Ansicht ist, sei erwähnt.

Fall 4. Abb. 8, 9: 19jähriger Student. Wir sehen hier zunächst einen im ganzen stark deformierten Kiefer, in welchem der rechte seitliche Schneidezahn zwar nicht am Durchbruch verhindert, aber mit seiner Krone stark palatinalwärts verdrängt ist. Infolge der notwendigerweise steilen Achsenstellung zur Filmebene erscheint der Zahn im Röntgenbilde stark verkürzt. Zwischen diesen



Abb. 8.

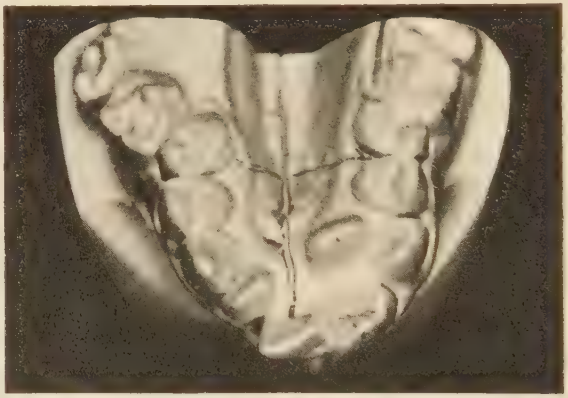

Abb. 9.

Zahn und den labialwärts vor ihm stehenden $\underline{|1}$ hat sich ein überzähliges Zahngebilde eingeschoben, das, nach dem Röntgenbilde zu urteilen, eine dicke kolbenförmige Krone mit kräftiger Wurzel von noch nicht vollendetem Wachstum besitzt. Die Wurzel von $\underline{|1}$ hat eine starke mediale Abkrümmung erfahren.

Es ist nicht leicht, lediglich nach dem Röntgenbilde sich die topographischen Lagebeziehungen der 3 Zähne klar zu machen. Wenn wir nicht eine der weiter unten (Fall 7) beschriebenen Lokalisationsmethoden (Stereoskopie oder Verschiebeaufnahme) anwenden, was hier nicht geschehen ist, so bietet bei genauer Betrachtung in günstigen Fällen (ausreichende Entfernung der Zähne voneinander) lediglich die verschiedene Konturenschärfe, bedingt durch den Abstand vom Film, daneben auch die Tiefe der Überlagerungsschatten einen gewissen, wenn auch keineswegs immer sicheren, Anhalt für die richtige Deutung. Die Konturen der drei Zähne sind zwecks Erleichterung der Betrachtung nachträglich umrandet worden.

Auch dieser Fall befindet sich zur Zeit noch in Behandlung. Die überzähligen Zähne wurden entfernt.

Fall 5. 11jähriger Knabe. Abb. 10 (Röntgenaufnahme). Eine starke seitliche Verdrängung der beiden mittleren Incisivi durch 2 beiderseits der Medianlinie entwickelte voluminöse Zapfenzähne mit unentwickelten Wurzeln.

[1]) Vgl. hierzu de Jonge-Cohen in Mühlreiters Anatomie d. Z., 1928, S. 25.

In Abbildung 11 (Moulage) sehen wir die mittleren Milchincisivi noch in situ, die mittleren bleibenden Incisivi mit ihren Kronen oben in der Umschlagfalte genau über den seitlichen Incisivi herauskommen. Die Labialflächen beider-Kronen sind noch von Schleimhaut überzogen, nur bei der linken hat sich die distale Ecke schon ein wenig von der dünnen Bedeckung befreit. Patient hat also statt 4 gegenwärtig 8 Zähne im Zwischenkiefer. — Ein therapeutischer Eingriff, der ja zunächst in der Entfernung der beiden Zapfenzähne, dann in der allmählichen lokomotorischen Verschiebung von $\underline{1}\,|\,\underline{1}$ an die richtige Stelle bestehen würde, hat noch nicht stattgefunden.

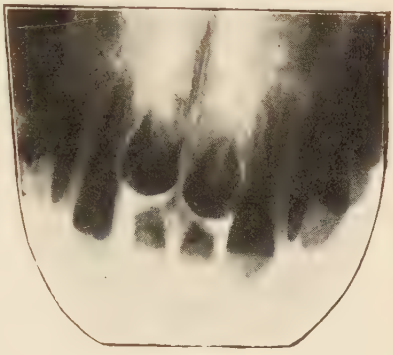

Abb. 10.

Fall 6. Abb. 12. Einer der selteneren Fälle von Totalretention durch Odontoide, der uns gleichzeitig eine eigenartige Form der letzteren zeigt. — Zwei monströse Mißbildungen haben den Durchbruch des einen mittleren Schneidezahnes verhindert und den anderen stark seitlich verdrängt. Patient, ein $13\frac{1}{3}$jähriger Knabe, aus gesunder Familie, in der körperlichen Gesamtentwicklung zurückgeblieben, rachitischer Habitus (Pectus carinatum, rachitischer Rosenkranz, Caput quadratum, Sattelnase) lernte erst mit $3\frac{1}{2}$ Jahren

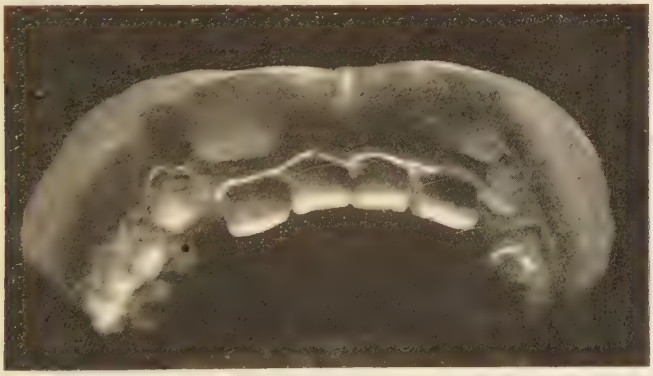

Abb. 11.
Zwischenraum zw. d. mittl. Incisivi 18 mm.

laufen. Etwas hoher Gaumen, Oberkiefer aber sonst von normaler Breite. Unterkieferzähne stehen regelmäßig, in der Pm.-Gegend linguale Einziehung geringen Grades. Sämtliche bleibenden Zähne sind durchgebrochen bis auf $\underline{1}|$. Unmittelbar neben der Medianlinie schaut ein Teil der monströsen Krone eines augenscheinlich überzähligen Gebildes aus der Gingiva hervor. Verschiedene Röntgenaufnahmen zeigen, daß $\underline{1}|$ retiniert liegt. Sein Platz wird zu einem Teil durch das eben erwähnte Gebilde eingenommen. — Der linke mittlere Schneidezahn ist zwar durchgebrochen, jedoch stark nach lateralwärts verdrängt, so daß er sich mit seiner Krone labial vor den seitlichen Incisivus gestellt hat. Durch die Konturen des retinierten $\underline{1}|$ zeichnet sich ein

wurzelloses, wie ein Doppelzahn aussehendes Gebilde ab, das in einer scharf umrandeten Knochenhöhle zu liegen scheint.

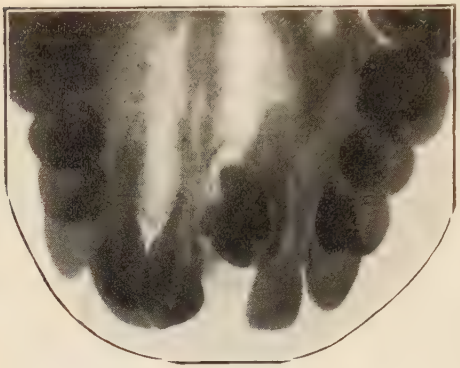

Abb. 12.

Es wurde zunächst mit breitem Bogen schnitt von $\overline{2}$ — $\underline{2}$ die Schleimhaut hochpräpariert, wobei oben nahe der Umschlagfalte der retinierte $\underline{1}$ zum Vorschein kam, bis zur Wurzelmitte ohne labiale Knochenbedeckung. Er liegt locker in einer mit starken Bindegewebsmassen angefüllten Knochenmulde. Nachdem das Odontoid an der Medianlinie entfernt war, wurde, um das zweite Gebilde zu erreichen und den Weg für $\underline{1}$ frei zu machen, der Knochen unter der Schneidekante dieses Zahnes bis zum Alveolarkamm fortgemeißelt. Die Sonde geriet palatinal von $\underline{1}$ in eine Knochenhöhle mit bindegewebiger Auskleidung, in der mit ihrer Breitseite nach labialwärts zu die zweite Mißbildung lag. Auch diese wurde vorsichtig herausgehoben. Wundversorgung durch Naht. Reaktionsloser Verlauf.

Abbildungen 13 und 14 zeigen nun die beiden Mißbildungen isoliert im Licht- bzw. Röntgenbilde. Der erste Zahn (Abb. 13a) stellt eine Konkreszenz aus einem labialstehenden Dütenzahn mit tiefer zentraler Einstülpung der Kaufläche und einem palatinal mit ihm partiell verschmolzenen Nebenzahn dar. Letzterer hat die Gestalt eines Stiftes mit schnabelartig scharf gebogener Krone, deren Spitze bis in die infundibuläre Einsenkung des stärkeren Zahnes hineinreicht. Die Wurzeleinheiten sind durch eine Einkerbung der Wurzeloberfläche markiert. Beide Zähne haben weite, getrennte Wurzelkanäle (Abb. 13b). Wir hätten es hier also mit einer Doppelbildung zu tun, wenn wir den stärkeren, besser ausgebildeten Zahn als Autositen betrachten, der den kleineren, mangelhaft entwickelten Zahn als Parasiten an sich trägt. Herbst-Apffelstaedt bezeichnen eine derartige Bildung als Odontopagus parasiticus concretus. Nach der Bolkschen Dimertheorie, nach welcher jeder Zahn aus zwei selbständigen Teilen sich entwickelt, würde von einer einkeimigen Anlage eines einzigen überzähligen Zahnes der Dütenzahn als das Protomer, der kleine palatinale Zahn als das Deuteromer, bei unvollständiger Spaltung, anzusehen sein.

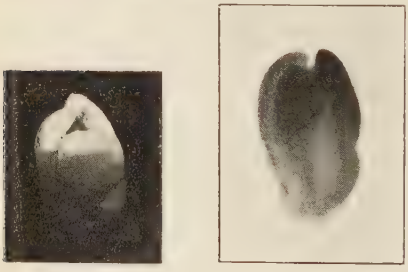

a b

Abb. 13.

Noch interessanter erscheint das zweite Gebilde (Abb. 14). Nach der Röntgenaufnahme (Abb. 14b) schon haben wir eine breite, massige, scheinbar aus zwei miteinander verschmolzenen Teilgebilden bestehende Krone vor uns, die nach wurzelwärts zu in einen das Ganze umfassenden, fast kreisrunden Krater mit konkaver Innenwandung ausläuft. Die Öffnung dieses Kraters wird durch die bekannte kuchenförmige Verdickung der hier noch völlig embryonalen Zahnpulpa (Pulpawulst) wie durch einen Deckel abgeschlossen, durch deren zentralen Teil das Gefäßnervenbündel in das Innere des Zahnes hindurchtritt. Koronalwärts läuft die Pulpa in zwei gesonderte Stränge für jeden Teil des Zahnes aus. Wenn man den vorsichtig abgelösten Pulpakuchen in die Höhe hebt, wie dies in Abbildung 14a dargestellt, so erblickt man auf dem Boden

des Kraters einen rundlichen und massiven, glatten Zapfen, der nach der Zeichnung im Röntgenbilde (14b) nur aus Dentin zu bestehen scheint. Außer diesem Zapfen, teilweise im Bilde von ihm gedeckt, sehen wir eine scharf

a Abb. 14. b

konturierte Schmelzeinstülpung mit geringer Hohlraumbildung, die weit in die Tiefe reicht und die Form eines invertierten Zapfenzahnes besitzt. Hier repräsentiert sich ein weitentwickeltes Vorstadium des sogenannten „dens in dente", einer interessanten Mißbildung, auf die an dieser Stelle nicht näher eingegangen werden kann.*)

Was nun die Therapie dieses Falles anlangt, so habe ich hier den Versuch gemacht, den retinierten $\underline{1}$ trotz seiner völlig lockeren Lage (s. oben) am Platze zu belassen und sein Einrücken in die Zahnreihe abzuwarten. Als ich den Pat. jetzt nach etwa 10 Jahren wiedersah, stellte sich heraus, daß das Abwarten richtig gewesen war. Der retinierte Zahn hatte sich trotz der ungünstigen Raumverhältnisse an seinen richtigen Platz begeben und auch der linke mittlere Incisivus, der vorher eine seitliche Verschiebung bis über den lateralen Nachbarzahn aufwies (s. oben), hatte sich spontan erheblich mehr nach der Mittellinie zu einreguliert. Nach jetziger Angabe des Pat. ist der retinierte $\underline{1}$ wenige Monate nach der Entfernung der überzähligen Gebilde in der Zahnreihe erschienen. Abbildung 15, vor kurzem aufgenommen, zeigt das spontan erreichte, befriedigende Resultat.

Fall 7. (Abb. 16): Auch hier ein interessanter Fall von Totalretention. Es handelt sich um einen 14jährigen Knaben, bei dem der rechte mittlere Incisivus nicht zum Durchbruch gekommen war. An seiner Stelle war unter dem Zahn-



Abb. 15.

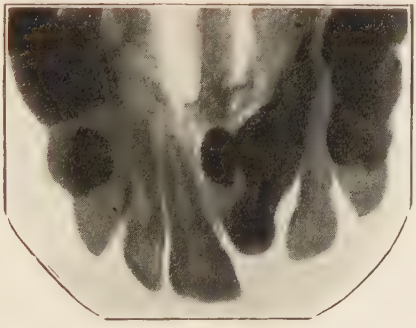

Abb. 16.

*) Leider konnte eine histologische Untersuchung der beiden überzähligen Gebilde nicht stattfinden, da sie durch einen unglücklichen Zufall abhanden gekommen sind.

fleisch[1] eine Verhärtung, wie von einer Zahnkrone, zu fühlen. Die Röntgenübersichtsaufnahme ergab die Retention des wohl ausgebildeten Incisivus und zweier überzähliger Zähne, der eine mit beinahe vollentwickelter Wurzel, der andere fast im Querschnitt getroffen. Die eigenartigen Überlagerungsverhältnisse ließen eine genaue Festlegung der topographischen Beziehungen vor dem Eingriff durch Stereoskopaufnahme angezeigt erscheinen, außerdem fand eine Kontrolle der letzteren durch eine „Verschiebeaufnahme" nach dem Galeazzi'schen[1]) Fremdkörperlokalisationsverfahren statt.

Das „Galeazzi'sche Verfahren" beruht auf der Herstellung von zwei Aufnahmen auf dem gleichen Film, wobei Patient wie Film unverrückt in der gleichen Lage gehalten werden müssen. Es wird zunächst eine Aufnahme mit der gewohnten axialen oder orthoradialen Einstellung gemacht. Dann wird die Röhre um einige Zentimeter in der Identitätsebene seitlich verschoben und die zweite Aufnahme ohne Änderung der Achsenstrahlrichtung vorgenommen. Aus dem Maß der Röhrenverschiebung, dem Fokusabstand und der auf dem entwickelten Film gemessenen Bildkonturenverschiebung läßt sich rechnerisch und graphisch die Lage der Fremdkörper, in unserem Falle der Zähne, sowohl zur Platte als auch zueinander genau ermitteln.

Ich habe aus der Erinnerung bei der Operation und nach dem Ergebnis der vorstehenden beiden Hilfsverfahren die Lage der retinierten Zähne zueinander zu rekonstruieren versucht. Die hiervon gefertigte Abbildung 17 zeigt uns nun folgenden eigenartigen Befund:

Abb. 17.

Der retinierte ⌋1 hat sich etwa 150° um seine Achse gedreht, so daß seine palatinale Fläche im wesentlichen nach labialwärts schaut, wie schon das Röntgenbild (Abb. 16) erkennen läßt. Seine Schneide liegt in einer starken, am Zervix beginnenden Eindellung auf der labialen Wurzelfläche eines kräftigen Dütenzahnes. Die Wurzel des Dütenzahnes ist augenscheinlich vor der Verkalkung durch die Schneide von ⌋1 bajonettförmig geknickt (Abb. 18a). (Gabrini[2]) nennt dies eine intrafollikuläre Fraktur). Ferner legt sich nun gegen die medialwärts gerichtete, distale Kronenecke des ⌋1 ein fast axial durchstrahlter kegelförmiger Zapfenzahn. Bei dem Eingriff wurden sämtliche Zähne entfernt, da ⌋1 für eine Einregulierung keine sehr günstige Prognosestellung erlaubte, zumal die sehr mißliche wirtschaftliche Lage der Eltern des Patienten eine längere und kostspielige Behandlung ausschloß. Sie hätte eine totale Drehung, abgesehen von der Herunterbewegung, erfordert. Unter anderen Umständen hätte man ⌋1 (wie bei Fall 6) im Kiefer belassen und später eine langsame Drehung vornehmen oder unter Verzicht auf die Torsion nach Einrücken in die Zahnreihe eine richtig orientierte Porzellan-Mantelkrone aufmontieren können.

Das äußere und innere Aussehen der überzähligen Zähne geht aus den Abbildungen 18 und 19 hervor:

Der „dilazerierte" Zahn (Abb. 18a u. 19a) ist ein typischer Dütenzahn, dessen Krone bei näherer, auch innerer Untersuchung eigentlich aus 5 mitein-

[1]) Galeazzi: Vergl. eines der röntgentechn. Lehrbücher, z. B. Gocht, H.: Handbuch der Röntgenlehre. 5. Aufl., S. 317 (1918).

[2]) Gabrini, A.: Fractura intrafolicular (dilaceracion) Revista Odontologica **6**, 117 (1926); Ref. Misch, Fortschr. III, 2, 125 (1927).

ander verschmolzenen Einzelteilen besteht. Die mächtige Wurzelpulpa sendet in jeden dieser Kronenteile einen sozusagen-fingerförmigen Pulpenstrang. In der Mitte der Gesamtkrone stülpt sich aber die Zahnsubstanz (Dentin, Schmelz)



a b

Abb. 18



a a b

Abb. 19.

tief ein bis fast zur Kronenbasis, so daß die Längsdurchsägung der Krone ganz außerordentliche Schwierigkeiten machte (Abb. 20a). In dieser tiefen Einstulpung müssen wir wiederum die Vorstufe eines „dens in dente" erblicken. Der kleine überzählige Kegelzahn (Abb. 18b u. 19b) hat an der Stelle, an der er mit dem 1| zusammenstößt, eine Eindellung mit Anlagerung von amorphen Massen, wie die vergrößerte Abbildung 20b der Spitze zeigt.



a Abb. 20. b

Was den „dens in dente" anlangt, so stellte neuerdings Jesenský[1]) bei zahlreichen histologischen Untersuchungen an dütenzahnartigen Odontoiden fast regelmäßig „Inklusionen von Schmelzduplikaturen" als sogenannten „dens in dente" fest. Diese Auffassung ist übrigens nicht etwa neu. Schon etwa neun Jahre früher haben de Jonge-Cohen[2]) und Moral[3]), später (1926) F. Colyer[4]) in überzeugender Weise die Morphogenese des „dens in dente" in obigem Sinne klargelegt.

---

[1]) Jesenský, J.: Zahnanomalien, die als „dens in dente" bezeichnet wurden, Zubní lékaistvi 27, 211 (1927), Ref. Misch, Fortschr. IV, 2, 934 (1928).

[2]) de Jonge-Cohen, Th. E.: Ein Beitrag zur Morphogenese des „dens in dente", Öst. Zeitschr. f. Stomat. 16, H. 9 (1918).

[3]) Moral, H.: Eine seltene Zahnmißbildung „dens in dente", Öst.-Ung. V. f. Z. **35**, H. 1/2 (1918).

[4]) Colyer, F.: Abnormally-shaped Teeth from the Region of the Premaxilla, Brit. Dent.-Journ. **47**, 614 (1926).

Fall 8. (Abb. 21—25): Die Reihe meiner Schilderungen möchte ich beschließen mit der Demonstration eines kürzlich operierten Falles, der sich in gewissem Sinne von allen vorhergehenden unterscheidet.

Es handelt sich um eine 39jährige, kräftige und gesund aussehende Patientin, bei der der rechte mittlere Incisivus nicht erschienen ist. Patientin gibt an, in ihrer Jugend bei Gelegenheit von häufigen Ohnmachtsanfällen mehrfach auf das Gesicht gefallen zu sein. Der ihr frühest erinnerliche Fall sei allerdings erst im 5. Lebensjahre gewesen. Außer starker Anämie keine wesentlichen Erkrankungen vor dem 16. Lebensjahre. ⌊1 steht regelmäßig, 2⌋ liegt schräg und ist mit der medialen Kante fast an ⌊1 herangerückt, so daß die Lücke des fehlenden 1⌋ ziemlich geschlossen ist. Etwa einen Finger breit über dem Alveolarkamm, in der Gegend zwischen ⌊1 und 2⌋ labial eine kugelig-bucklige, harte Vorwölbung des Kieferknochens unter der Schleimhaut. Keine Beschwerden. Die Röntgenaufnahmen (Abb. 21) ergaben nun folgendes:

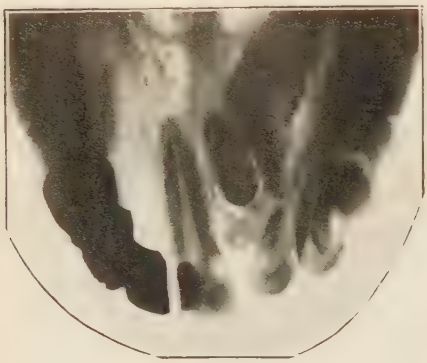

Abb. 21.

Der retinierte 1⌋ liegt fast parallel dem Nasenboden in der palatinalen Gaumenwölbung des Raumes zwischen den Wurzelspitzen von 2⌋ und 5⌋. An der Stelle der buckligen Vorwölbung liegen 7 Zahngebilde von anscheinend sehr verschiedener Gestalt.

Der Eingriff bestand in Aufklappung des Zahnfleischperiostes und Fortmeißelung der labialen Knochenbedeckung über der buckligen Vorwölbung. Diese förderte kleine sichtbare Teilchen einzelner Zähne zutage. Letztere steckten fest im Knochen und mußten mit Bohrer, Meißel und Hebel nacheinander herausbefördert werden. Bei verschiedenen Zähnchen weiße, kalkig erscheinende Auflagerungen an den Stellen, an welchen die Zähnchen sich berühren. Hier und da Wurzelresorption. Hinter der Wurzelspitze von 2⌋ wurde die Schneide von 1⌋ freigelegt. Nach Fortnahme des umgebenden Knochens gelang es, 1⌋ aus seinem röhrenförmigen Bett herauszuheben. Die Wurzelspitze des sehr kräftigen Zahnes zeigt einen ringförmigen Absatz und ist labialwärts abgekrümmt.

Die übrigen Gebilde: Ein größerer Zapfenzahn mit eckzahnähnlicher Krone, 3 kleinere Zähnchen mit gut ausgebildeter Krone und Wurzel, letztere vereinzelt gekrümmt. Ein molarenähnliches, zweiwurzeliges Gebilde, das infolge von Resorption einen stark verkümmerten Eindruck macht, und schließlich 2 kleinere Rudimente, die zunächst amorph erscheinen. Bei Lupenbetrachtung (binokulares Präpariermikroskop Zeiß) zeigt das kleinste eine rundlich-abgeflachte Dentinmasse mit zwei teils knopfartig, teils spitz auslaufenden wurzelartigen Fortsätzen, das andere, von ganz unregelmäßiger Form, an mehreren Stellen halbkugelige Oberflächenerhebungen, die möglicherweise Rudimente von Kronenhöckern darstellen (Abb. 24.)

Abbildung 22 gibt das Röntgenbild aller Zähne, Abbildung 23 die ungefähre Lage im Kiefer, weit auseinandergezogen.

Wir haben es hier also mit einer multiplen Zahnentwicklung, wahrscheinlich infolge von Spaltung eines überzähligen Zahnkeimes, zu tun.

Derartige Fälle sind in der Literatur mehrfach beschrieben. Herbst-Apffelstaedt führen eine ganze Reihe von diesbezüglichen Publikationen an. Ferner beschreibt Haig[1]) einen solchen Fall und zwar vom Unterkiefer, bei dem es sich um einen retinierten lateralen Incisivus und eine Anzahl rudimentärer Zähne handelt. Die Zähnchen lagen, nach den Berichten zu schließen, teils fest im Knochen, wie auch in unserem Falle, teils lose in der Schleimhaut, teils in Cysten eingeschlossen. Ihre Anzahl soll sich bis auf 400 belaufen können.

Einen interessanten Beitrag zur kausalen Genese derartiger Hyperdentitionsbildungen liefert Kadner (l. c.). In einem seiner Fälle war es zu einer ganz



Abb. 22.

Abb. 23.

ähnlichen multiplen Bildung gekommen. Es handelte sich um ein Konglomerat von etwa 12 rudimentären überzähligen Keimen in verschiedenen Entwicklungsstadien von der Schmelzperle bis zum Zwergzähnchen. Als einzig in Betracht kommendes äußeres kausales Moment bezeichnet er einen Sturz, den das betr. Kind im Alter von etwa 9 Monaten erlitten hatte. Hier lag also wahrscheinlich eine traumatische Zersprengung einer Zahnanlage vor.

Delater, Paris[2]) gibt noch eine weitere ätiologische Erklärung. Er stellt „auf Grund präziser Feststellungen" den Leitsatz auf: „Tumoren mit multiplen Zähnen — wie auch sogenannte follikuläre Zysten — repräsentieren eine Deviation von der Zahnentwicklung am häufigsten unter dem Einfluß einer Infektion, verursacht durch Zahnfleischwunden, die die Zufälle der ersten Dentition begleiten."

Ob auch in unserem Falle ein pathologischer Kausalnexus in Frage kommt, scheint nach der Anamnese (Ohnmachten und mehrmaliges Fallen auf das Gesicht) nicht ausgeschlossen, wenn auch keineswegs erwiesen.

Einige besondere Einzelbefunde dürfen hier nicht ganz übergangen werden. Einmal die schon erwähnte rauhe kalkige Auflagerung bei verschiedenen Zähnen, deren genaue Untersuchung noch folgen wird, (Abb. 24a). Ferner die kleine kugelige schmelztropfenartige Auflagerung auf dem Rudiment (Abb. 24b).

Boccia (Turin)[3]) weist darauf hin, daß sich an retinierten Zähnen außer den bekannten Resorptionsprozessen Zement- und Knochenablagerungen auf dem Schmelz vorfinden. Eine eigentliche Ursache hierfür sei noch nicht gefunden. Man nehme Druckstörungen, biochemische Prozesse oder irritative

[1]) Haig, J.: Fall eines persistierenden Milchschneidezahnes mit retiniertem bleibenden Schneidezahn, versperrt durch Dentalknötchen. British Dental Journ. **52** (1931), Juniheft.

[2]) Delater, G.: Les tumeurs péridentaires pp., L'„A" Dentaire **4**, 8 (1926). Ref. Misch, Fortschr. III, 2, 162 (1927).

[3]) Boccia, B.: Über die Retention von Zähnen, La Stomatologia, **24**, 322 (1926); Ref. Misch, Fortschr. III, 2, 558 (1927).

Vorgänge als auslösende Momente an. — Ferner berichtet Kivimäki[1]) über Ablagerungen von Kalziumphosphat an der Wurzelspitze eines Zystenzahnes.

Einen weiteren interessanten Befund lieferte der in Abbildung 25 vergrößert dargestellte Zwergzahn. Wir sehen, wie auch schon im Röntgenbilde (Abb. 22, 3. Zahn) erkennbar, auf der Gaumenseite der Krone eine amorphe feste Auf-



a Abb. 24. b

lagerung von Hartsubstanz, die bei oberflächlicher Beschabung einen dentinartigen Charakter hatte. Bei der Entkalkung des Zahnes zwecks histologischer Untersuchung löste sich die Auflagerung in toto ab, so daß sie getrennt von dem Zahn eingebettet werden konnte. Über das Ergebnis der Untersuchung, dessen Einzelheiten nicht in den Rahmen dieser Arbeit gehören, soll nur so viel gesagt werden, daß es sich, ohne der genauen Diagnose vorzugreifen, um eine Art Osteodentinbildung mit auffallend zahlreichen Gefäßkanälen, hier und da unter Einschluß von Bindegewebe, zu handeln scheint. Auch die molarenähnliche Mißbildung (Abb. 22, der 5. Zahn) brachte histologische Sonderbefunde, über die gleichfalls an anderer Stelle berichtet werden wird.

Abb. 25

Hiermit soll die Reihe der eigenen Fälle geschlossen werden. Aus den Einzelbeschreibungen der überzähligen Gebilde, wenn solche hier auch nur in makroskopischer Hinsicht erfolgt sind, geht hervor, daß ihr Studium interessante Befunde zu zeitigen imstande ist. Man sollte solche Odontoide, sofern sie bei makroskopischer Betrachtung irgend etwas Auffallendes bieten, stets eingehend mit Lupen, an Schliffen und insbesondere auch in histologischen Schnitten untersuchen. Daß neben mächtigen Kronen ohne Wurzelausbildung auch Zapfen- oder Höckerzähne sowie Mißbildungen mit voll entwickelten Wurzeln vorkommen, konnte an meinen Fällen gezeigt werden. —

Was nun die **Therapie** anlangt, so ist, wie bei den einzelnen Fällen bereits erläutert, selbstverständlich erste Maßnahme die Entfernung der überzähligen Zähne. Die Notwendigkeit, die retinierten bleibenden Zähne hierbei schonend zu umgehen, schafft hin und wieder nicht unbedeutende Schwierigkeiten für das operative Vorgehen. Zur besseren vorherigen Orientierung über die Lagebeziehungen der einzelnen Zähne zueinander empfiehlt sich daher in den entsprechenden Fällen vorhergehende Stereoskopaufnahme oder Anwendung einer der Fremdkörperlokalisationsmethoden. Ferner ist die Schneidekante des

[1]) Kivimäki, J.: Eine eigenartige Mineralsammlung an der Spitze der Wurzel, Verhandlungen d. Ges. finn. Zahnärzte, **43** (1931), Ref. Z. R. **40**, 1663 (1931).

retinierten Zahnes, sofern seine Einregulierung in die Zahnreihe möglich erscheint und beabsichtigt ist, sowie der Durchbruchsweg durch Entfernung aller störenden Knochenpartien freizulegen. Schließlich darf nicht versäumt werden, die sich der Wachstumsenergie entgegenstemmenden zystischen oder sonstigen Veränderungen zu beseitigen. Im übrigen soll man in diesen Fällen zunächst abwarten, ob und wie der Zahn seinen allmählichen Durchbruch aus eigener Kraft vollführt.

Bloch-Jörgensen (l. c.) meint nun, daß eine solche Ortsveränderung des bleibenden Zahnes auch nach Beseitigung der Durchbruchshindernisse nicht stattfinden könne, wenn seine Wurzel bereits voll entwickelt sei. Er glaubt, daß der retinierte Zahn durch den Kiefer geschoben werde in dem Maße, als seine Wurzelbildung vor sich gehe. Bei bereits abgeschlossener Wurzelbildung sei also der Zeitpunkt für den Spontandurchbruch verpaßt. — Dem kann ich mit Kadner nicht beipflichten, wie z. B. auch der Verlauf des Falles 6 zeigt. Bekanntlich legen die Zähne auch ohne Wurzelausbildung verhältnismäßig weite Wege im Kiefer zurück, jedenfalls längere Strecken, als der Länge der ausgebildeten Wurzelpartie entspricht. Von Bedeutung in dieser Hinsicht erscheint auch der Befund von Ballschmiede (Diss. Berlin 1920) ausführlich wiedergegeben von Herbst-Apffelstaedt (l. c. S. 286), welcher nachweist daß in drei Generationen einer Familie völlig wurzellose, gut ausgebildete Kronen von Zähnen zum Durchbruch gelangt sind.

Eine ganz andere Auffassung über den Durchbruchsmechanismus retinierter Zähne hat Wallisch[1]) bekanntgegeben. W. kommt auf Grund von Experimentalversuchen zu der Ansicht, daß der retinierte Zahn, der gewissermaßen eine in sich geschlossene Kapsel bilde, durch das stoßweise pulsatorische Einströmen des Blutes in die Pulpa bei der arteriellen Systole kontinuierlich vorwärtsgetrieben werde, vorausgesetzt, daß der Weg, wie oben erwähnt, frei gemacht ist. Jaswoin (Leningrad)[2]) sieht die treibende Kraft für den Durchbruch der Zahnkeime in dem Druck des Gewebes der Zahnpapille. Der intrapapillär gesteigerte Druck bewirkt ein Entlangschieben der Wände des Zahnes an dem den Druck ausübenden Papillengewebe. — Im Schrifttum[3]) finden sich außer diesen viele, teils ähnlich, teils anders fundierte Theorien auch älterer Autoren, deren kritische Würdigung allein schon ihres Umfanges wegen an dieser Stelle nicht in Frage kommen kann.

Falls der retinierte Zahn keine Anstalten macht, von seinem vorher eingenommenen Platze zu weichen (Röntgenkontrolle), oder wenn von vornherein anormale Wurzelverhältnisse, Krümmungen und Knickungen, Querlagerung usw. für ein spontanes Vorwärtskommen in der gewünschten Richtung eine ungünstige Prognose ergeben, müssen künstliche Hilfsmittel wie Einzementieren von Häkchen (Pulpagefährdung!), Überschieben von Kappen mit Häkchen und Ösen über die allseits freigelegte Krone (Kadner) sowie Gummizüge zur Anwendung gelangen.

Der Vollständigkeit halber sei noch eine technische Methode von Spenadel[4]), New York, erwähnt, der den retinierten Zahn, ohne ihn irgendwie zu verletzen, durch eine elastische Gabelvorrichtung am Zahnhalse faßt. Durch diese „mit beispiellosem Erfolg geübte" neue Methode will Spenadel jeden retinierten Zahn in seine natürliche Stellung bringen, ganz gleich, in welcher Richtung er sich entwickelt hat und wie tief er lag.

In Fällen, in denen eine orthodontische Behandlung keinen Erfolg verspricht, was entgegen Spenadel doch wohl hin und wieder vorkommen wird, besteht noch die Möglichkeit, den retinierten Zahn zu extrahieren und ihn in eine ent-

[1]) Wallisch, W.: Der retinierte Zahn und seine Bewegung. Zeitschr. f. Stomat. **23**, 777 (1925).

[2]) Jaswoin, G.: Über den Mechanismus d. Zahndurchbruchs. Anat. Anzeiger 67, S. 381 (1929), zit. n. Misch, Fortschr. VI, 2 (1930).

[3]) vgl. hierzu Eichler-Scheff: Dentition, in Scheffs Handbuch d. Z., I, 531 (1922).

[4]) Spenadel, J.: Eine vereinfachte Methode, retinierte Zähne in normale Stellung zu bringen. Dent. digest. Nr. 5 (1931), Ref. D.Z.W. **34**, 1386 (1931).

sprechend vorbereitete oder künstlich geschaffene Alveole zu implantieren (A. Loos[1]), Ehricke[2]). —

Die Therapie wird sich also, kurz wiederholt, in den Fällen, in denen auf ein spontanes Einrücken der am Durchbruch verhinderten bleibenden Zähne gerechnet werden kann, nach Entfernung der überzähligen Zähne zunächst auf einleitende operative Eingriffe, Freilegung der Schneide oder Krone und weitgreifende Forträumung der störenden Knochenpartien aus der Durchbruchsbahn beschränken, um dann die Selbstregulierung des Zahnes abzuwarten. In allen anderen Fällen ist Anlegung von orthodontischen Zugapparaten, und zwar möglichst im unmittelbaren Anschluß an die operative Freilegung des Zahnes, geboten.

Um das Vorhandensein retinierter überzähliger Zähne möglichst frühzeitig feststellen und gegebenenfalls ihre Entfernung vornehmen zu können, ehe Dislokationen bleibender Zähne eingetreten sind, wird allgemein die Aufnahme eines Röntgenstatus bei Kindern spätestens im 5. bis 6. Lebensjahre — ein amerikanischer Autor (Baker[3]) plädiert für das 3. Lebensjahr — anzustreben sein.

Anschrift: Berlin-Charlottenburg, Knesebeckstr. 70.

---

[1]) Loos, A.: Patholog. Folgezustände und Therapie der Zahnretention. Zeitschr. f. Stomat. **22** (1924), Ref. Misch, Fortschr. II, 2 (1926).

[2]) Ehricke, A.: Über die Transplantation verlagerter Eckzähne. D. Mschr. f. Zahnhlk. **39**, 203 (1921).

[3]) Baker, Ch. R.: Indikation für die Behandlung von Malokklusion. The Journ. of the Amer. Dent Assoc. XIV, 777 (1927); Ref. Misch, Fortschr. IV, 2, 989 (1928).

Lebenslauf.

Geboren am 14. September 1872 zu Bielefeld in Westfalen, besuchte ich nach Absolvierung der Vorschule das humanistische Gymnasium daselbst und erlangte Ostern 1891 das Reifezeugnis für die Universität. Nach 11jähriger Dienstzeit als Feldartillerie-Offizier ließ ich mich im Herbst 1903 in der medizinischen Fakultät der Universität Berlin immatrikulieren und studierte bis Ostern 1907, im Winter 1908/09 und im Sommer 1928 Medizin, Zahnheilkunde, daneben Naturwissenschaften und Philosophie. Herbst 1906 legte ich die zahnärztliche Staatsprüfung ab und wurde am 1. 5. 1907 als Assistent am Zahnärztlichen Institut der Universität Berlin angestellt.

In den Jahren 1905—1909 arbeitete ich am Anatomischen Institut der Universität Berlin unter Geh. Med.-Rat W. Waldeyer im Laboratorium meines verstorbenen Freundes Professor P. Bartels an der Lösung wissenschaftlicher Fragen betr. das Blut- und Lymphgefäß-System des Kieferbereichs, deren Ergebnisse in zwei größeren Arbeiten niedergelegt wurden. Auf Grund der letzten, in ihrem Hauptteil vergleichend-anatomischen Arbeit promovierte ich im Jahre 1909 zum Dr. phil. (Naturwissenschaften). In den letzten Jahren arbeitete ich im wesentlichen auf dem Gebiete der zahnärztlichen Pathologie.

Im Jahre 1914 erhielt ich die Dienstbezeichnung Oberassistent. Mit Wirkung vom 1. 10. 1927 wurde mir die planmäßige Oberarztstelle an der Abteilung für kons. Zahnheilkunde des Zahnärztlichen Universitäts-Instituts übertragen, in der ich mich noch heute befinde.

Seit 1922 bin ich ununterbrochen Mitglied der Berliner Kommission für die zahnärztliche Staatsprüfung als Stellvertreter meines Chefs, des Herrn Professor Dr. Dieck.

Am Weltkriege habe ich von 1914—1919 als Hauptmann in Adjutanten- und Referentenstellungen des Kriegsministeriums teilgenommen.

Ich bin verheiratet mit einer Tochter des verstorbenen Geh. Med.-Rats Dr. med. Gisbert Kirchgaesser-Coblenz und habe einen Sohn (zur Zeit Medizinalpraktikant).

Dr. Georg Schweitzer.